

CASO CLÍNICO DIABETES HTA E HIPERCOLESTEROLEMIA

PACIENTE: Mujer de 65 años, ama de casa, diagnosticada de Diabetes Mellitus tipo II hace 17 años a tratamiento con insulina, HTA hace 6 años e hipercolesterolemia con dieta y estatina

Acude a consulta por:

- Mareos en varias ocasiones.
- Disnea de medianos esfuerzos.
- Dolor precordial inespecífico no relacionado con esfuerzo, de 10 a 15 minutos de duración.

Tratamiento:

- Insulina Humulina 10:90.
- Dianben 850 (0,1,1).
- Co Renitec comp. (1,0,0).
- Zocor 20 (0,0,1).
- Tromalyt 150 (0,1,0).

Antecedentes Familiares a destacar:

- Padre fallecido por causas cardiacas a los 65 años.
- Madre diabética.
- Hermano diabético insulinodependiente, fallecido a los 68 años por complicaciones derivadas de DM.
- Hermana gemela diabética no insulinodependiente.

EXPLORACIÓN:

Talla: 162 cm.. Peso: 90 Kg.. I.M.C.: 34,9.

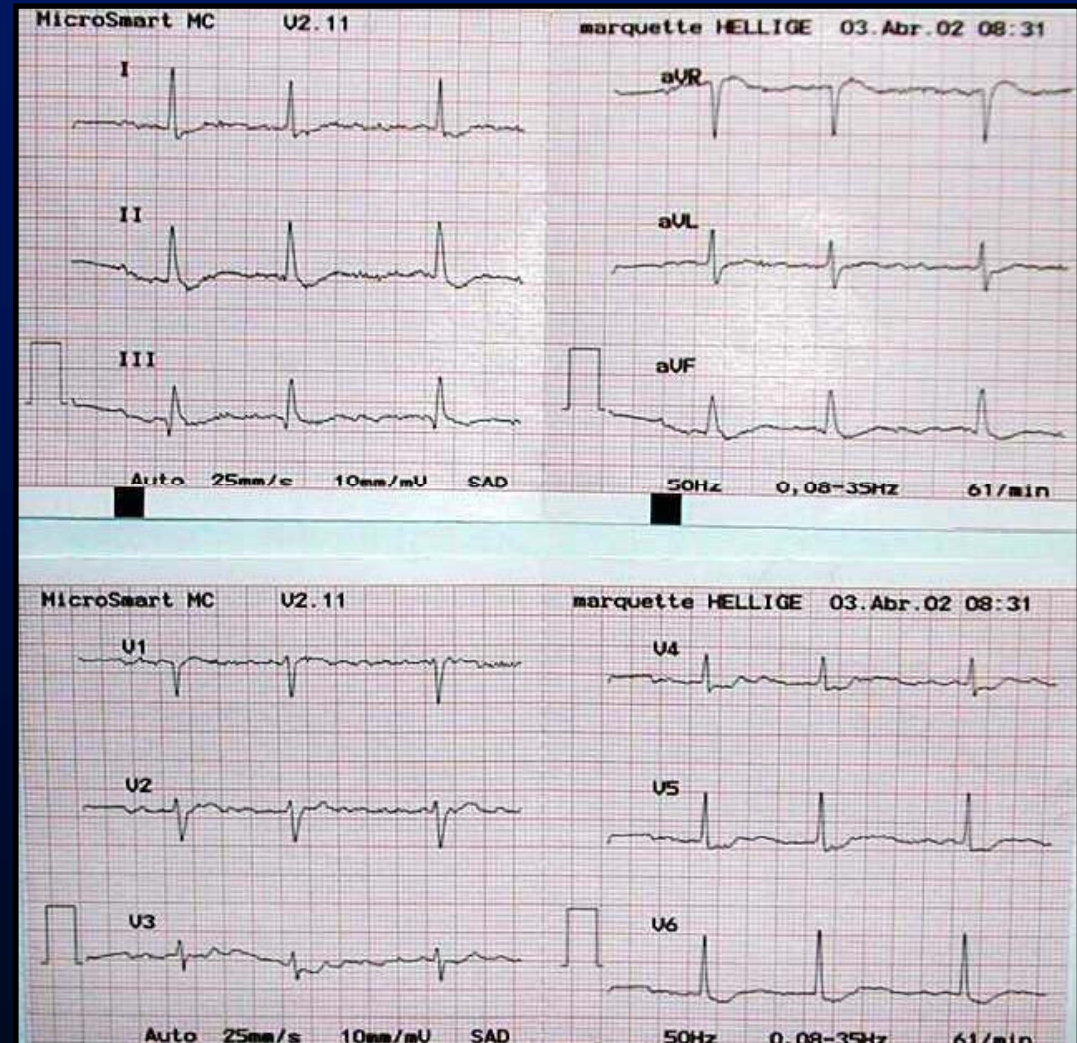
- T.A.: 150/90.
- F.C.: 61 latidos/minuto.
- A.P.: Normal.
- A.C. Sin soplos significativos.
- Pulsos periféricos conservados.

¿Qué pruebas pedirías para completar su diagnóstico?

Electrocardiograma:

DIAGNÓSTICO:

**FIBRILACIÓN
AURICULAR**



Rx. TÓRAX:

Normal. Silueta pericárdica ligeramente agrandada.

ANALÍTICA:

- HEMOGRAMA: Normal.
- BIOQUÍMICA: Glucosa: 134 mg/dl..
 - HbA1c: 8.3.
 - Urea: 40.
 - Creatinina: 1.
 - Colesterol:205; HDL:75; LDL:105.
 - Triglicéridos: 154mg/dl.
 - Albuminuria en 24 horas:12.8.

PREGUNTAS:

- ¿LO ENVIARIAMOS AL SERVICIO DE CARDIOLOGÍA PARA ESTUDIO DE DOLOR PRECORDIAL?.
- ¿CAMBIARIAMOS ALGUN TRATAMIENTO?.
- ¿RIESGO CARDIOVASCULAR DE ESTE PACIENTE?.
- ¿SE CONSIDERARÍA A ESTA PACIENTE AFECTADA DE SINDROME METABÓLICO?
- ¿CUALES SERIAN SUS OBJETIVOS DE CONTROL?

- Se envía a Hematología para tratar con Sintrom.
- Derivada a Cardiología donde se le realizan las siguientes pruebas:
 - PRUEBA DE ESFUERZO: Eléctrica y clínicamente positiva.
 - ECOCARDIOGRAFÍA:
 - H.V.I..
 - F.E.: 65%.
 - Dilatación auricular izquierda.
 - CORONARIOGRAFÍA: Extensión del 75% de la arteria circunfleja distal, arteria de pequeño calibre. Resultados que no son indicativos de angioplastia.
 - E.C.G.: Flutter auricular con respuesta ventricular variable.

TRATAMIENTO ACTUAL

- Co Renitec (1,0,0).
- Tenormin 50 (1,0,1/2).
- Nitrodur 15 (1,0,0).
- Astudal 10 (1,0,0).
- Micardis 40 (0,1,0).
- Cardyl 20 (0,0,1).
- Sintrom: seguir pauta de Hematología.
- Insulina mixtard 10 Novolet 34/24.
- Dianben 850 (0,1,1).

ANALÍTICA ACTUAL

- Glucemia: 199/mg/dl.
- HbA1c: 9.6.
- Colesterol: 205 mg/dl.
__H.D.L.: 59
L.D.L.:120.
- Triglicéridos: 163.
- Microalbuminuria 24h.: 13.3.
- Resto de analítica y orina: Normal.

Tras revisión anual en oftalmología con F.O. se le diagnostica Retinopatía Diabética. Actualmente esta a tratamiento con láser en O.D.

PREGUNTAS:

- ¿Modificaría ahora alguna actitud terapéutica?
- ¿Se podría haber evitado llegar al grado avanzado de Retinopatía Diabética?
- ¿No llama la atención el grado de afectación ocular y la no afectación renal?